

Correspondencia:

Dra. Gabriela Tabaj
Hospital Británico – Servicio de Neumonología
Perdriel 74 - CP 1280 - CABA
Email: gabrielatabaj@gmail.com

Caso: Varón de 39 años con disnea

Hospital Británico – Servicio de Neumonología

Editora: Silvia Quadrelli

Editora asistente: Gabriela Tabaj

Autores: Tabaj Gabriela¹, Spina Juan Carlos¹, Molinari Luciana², Capone Lilian³, Salvado Alejandro¹, Álvarez Clarisa², Di Boscio Valentina⁴, Lencina Verónica⁴, Quadrelli Silvia^{1,2}

¹Hospital Británico – Servicio de Neumonología

²Instituto de Investigaciones Médicas “Dr. Alfredo Lanari”, Universidad de Buenos Aires.

³Instituto de Tisioneumonología “Prof. Dr. Raúl Vaccarezza”, Universidad de Buenos Aires.

⁴Instituto de Rehabilitación Psicofísica – IREP – Gobierno de la Ciudad de Buenos Aires.

Presentación del caso

Se presenta un paciente masculino de 39 años que consulta al Hospital Británico (HB) derivado de otra institución por disnea progresiva hasta clase funcional III y tos de siete meses de evolución.

Es oriundo de la provincia de Santa Fe y trabaja en el reciclado de cartón desde hace 12 años. Niega consumo de tabaco o drogas ilícitas. Debido a la presencia de disnea, fue estudiado por el servicio de neumonología en otra institución donde le realizaron una biopsia quirúrgica de pulmón que informaba “fibrosis pulmonar”. Se le indicó tratamiento con meprednisona 20 mg diarios que realizaba desde tres meses antes de su consulta en el HB.

Como antecedente, refería un episodio de hipertensión arterial con epistaxis un año atrás. No había antecedentes de diabetes, dislipemia, contacto con tuberculosis o viajes recientes.

Se desconocen sus antecedentes familiares ya que el paciente es un hijo adoptado y no conoce a sus padres biológicos.

En el momento de la consulta en el HB refirió artralgias, úlceras orales ocasionales y disfagia para sólidos todos ellos de 7 meses de evolución.

El examen físico reveló TA 120/80, FC 80, FR 14, Tax 36 °C. Esclerosis de la piel de la cara, esclerodactilia a partir de las articulaciones interfalángicas distales e hipocratismo digital. No se constató fenómeno de Raynaud ni adenopatías palpables. El examen respiratorio mostraba buena entrada aérea bilateral con rales de tipo “velcro” en ambas bases.

Se le solicitaron los siguientes estudios complementarios:

Ecocardiograma: Función sistólica de ventrículo izquierdo y de ventrículo derecho conservadas, sin signos de hipertensión pulmonar (HTP).

Laboratorio: VSG: 96 mm, C₃: 260, C₄: 4, Factor Reumatoideo: 1/320 Ac anti DNA negativo PCR 96, Scl 70 negativo, anticentrómero positivo.

Examen de Función Pulmonar (tabla 1): Durante la caminata de 6 minutos caminó 390 m con una saturación de oxígeno (SaO₂) inicial de 96% y una SaO₂ final de 89%.

Tomografía Computada de Alta Resolución (TCAR) (figura 1).

Discusión clínica

Dra. Silvia Quadrelli: este paciente de 39 años tiene signos claros de una de una enfermedad intersticial pulmonar en el contexto de una enfermedad del tejido conectivo. Dr. Spina, ¿podemos revisar las imágenes?

Dr. Juan Carlos Spina: a mi juicio los cortes finos de alta resolución revelan predominio de un patrón intersticial en vidrio esmerilado, con engrosamiento de septos interlobulillares, intersticio reticular y múltiples espacios aéreos. La distribución es predominantemente periférica y el gradiente céfalo-caudal. Los espacios aéreos de “aspecto quístico” son de distintos tamaños, con fina pared y no tienen la típica presentación subpleural en empalizada, lo que sugiere la existencia de múltiples bronquioloectasias por tracción asociadas. Si el paciente hubiera sido fumador uno de los diagnósticos diferenciales de los mismos hubiera sido el de áreas de baja atenuación por enfisema, en un paciente con enfermedad intersticial. Teniendo en cuenta la edad del paciente y el antecedente clínico, los diagnósticos diferencia-

Tabla 1. Pruebas de Función Pulmonar

	6 meses previos a la consulta	2 meses previos a la consulta	Al momento de la consulta
FVC	2.37 (67%)	2.32 (66%)	2.14 (52%)
VEF1	1.81 (61%)	1.69 (57%)	1.64 (50%)
VEF1/FVC	76	72	77
DLCO		9.8 (42%)	
kCO		3.25 (74%)	
TLC		3.92 (74%)	
RV		1.74 (113%)	

les incluyen la neumonía intersticial no específica (NINE) pero también la neumonía intersticial usual (NIU) de presentación atípica.

Dra. Silvia Quadrelli: estoy de acuerdo con la opinión del Dr. Spina. Es importante recordar que si bien la TC de tórax puede tener hallazgos patognomónicos en presencia de algunas neumonías intersticiales, en el caso de las neumonías intersticiales idiopáticas (NII) este es el caso solamente para la NIU. Es decir que los hallazgos nunca son suficientemente específicos para hacer diagnóstico de otra NII como, en este caso, una supuesta NINE. Pero al mismo tiempo, si bien una TC puede ser muy específica de NIU, no es necesariamente sensible y muchas NIU pueden no parecerlo en la TC. Esta es la razón por la cual muchas NII requieren biopsia para su diagnóstico definitivo. Sin embargo, en este caso hay un factor modificador esencial que es la sospecha de esclerosis sistémica progresiva (SSc). La NII asociada a la SSc (a diferencia de otras enfermedades del tejido conectivo) es NINE en el 85% de los casos. Por esta razón, si se está frente a una SSc

confirmada (o de muy alta sospecha), se le otorga el “beneficio de la sospecha estadística” y se asume que se trata de una NINE tratándola como tal. Por esta razón, nos interesa particularmente definir si podemos asegurar con razonable certeza que estamos frente a una SSc y no otra enfermedad del tejido conectivo (en cuyo caso la conducta sería enteramente diferente).

¿Qué opinan los reumatólogos?

Dra. Verónica Lencina: se trata de un paciente con esclerodermia y compromiso pulmonar intersticial asociado. Los datos para apoyar este diagnóstico son los criterios clínicos (esclerodactilia y compromiso cutáneo facial) y la serología (Ac anticentrómero positivo) que nos hablan de un caso de esclerodermia limitada. Esta forma de esclerodermia habitualmente se asocia a compromiso esofágico, que este paciente presenta, a cirrosis biliar primaria (CBP) y a mayor prevalencia de HTP (que este paciente no tuvo). Si bien esto es lo clásicamente descrito, se puede observar compromiso intersticial pulmonar en los cuadros limitados aunque con menos frecuencia que en la forma difusa. Será conveniente evaluar en la evolución de este paciente si con el tiempo positiviza otros anticuerpos, como el Sclero70, se extiende el compromiso cutáneo y se transforma en una forma difusa.

Dra. Luciana Molinari: hay fuerte evidencia bibliográfica sobre la afectación pulmonar en la esclerodermia. Por un lado, el pulmón es uno de los órganos más frecuentemente afectados y por otro, es la enfermedad pulmonar, ya sea intersticial o vascular, la principal causa de muerte en estos pacientes, superando a las causas renales¹. Por lo tanto, es imprescindible en este tipo de pacientes un diagnóstico precoz de esta afectación, ya que el

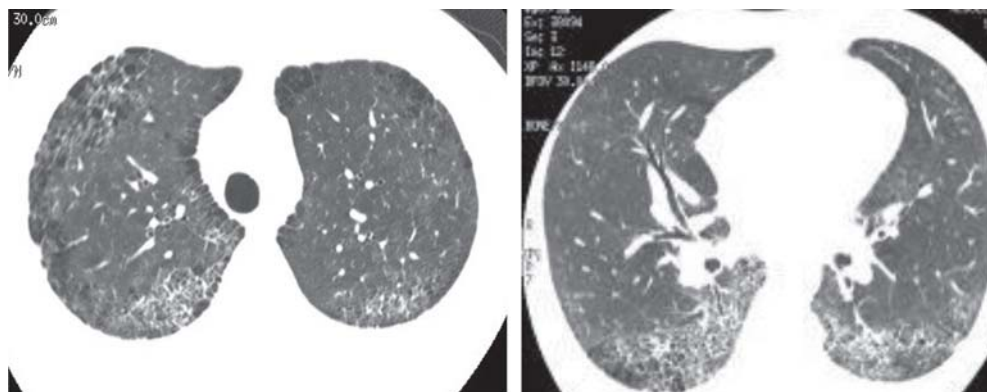


Figura 1. Tomografía de alta resolución

inicio temprano del tratamiento incide en el pronóstico de la enfermedad. La aproximación inicial a estos pacientes debe hacerse con TC de tórax de alta resolución que aportará datos sobre la afectación intersticial pulmonar y su extensión, junto con un estudio funcional respiratorio con DLCO. Este último se considera más sensible y será el que nos indique la necesidad de iniciar tratamiento inmunosupresor. La importancia de la DLCO radica también en que ha sido uno de los pocos factores pronósticos identificados hasta el momento. Creo que este paciente tiene una esclerodermia limitada con compromiso pulmonar intersticial y deterioro severo de la función pulmonar.

Dra. Silvia Quadrelli: en relación a la mayor prevalencia de compromiso pulmonar en pacientes con enfermedad difusa, es cierto que la misma ha sido demostrada en varias series (como las clásicas de Ostojic y la de Morelli)^{2,3} pero este hallazgo no es constante y no ha podido demostrarse relación entre la magnitud del compromiso cutáneo y la severidad de la enfermedad pulmonar. De hecho, en nuestra serie publicada en el 2006 en Medicina, la prevalencia de compromiso pulmonar determinado por una DLCO disminuida si bien era más frecuente en pacientes con Scl70 positivo, no era diferente en pacientes con enfermedad difusa o limitada⁴. Como bien menciona la Dra. Lencina, la SSc (como otras enfermedades del tejido conectivo) puede “evolucionar” a patrones diferentes con los años y configurar un subgrupo diferente. Pero además, es una cuestión de mayor prevalencia simplemente. De ninguna manera una enfermedad limitada o un Scl70 negativo pueden descartar enfermedad intersticial asociada a SSc. Quizás sí pueden hacer más relativa la necesidad de screening activo en pacientes asintomáticos, pero en presencia de una TC anormal y función pulmonar anormal, los elementos que aporta la Dra. Lencina son más que suficientes para aceptarla como una NII asociada a SSc.

Aunque otro factor que debemos considerar es la posibilidad de que su medio laboral pudiera tener alguna participación a partir de una enfermedad por inhalación. ¿Qué es lo que opina al respecto, Dra. Capone?

Dra. Lilian Capone: el oficio de reciclado de cartón presenta riesgos para diferentes tipos de patología respiratoria: a) en primer lugar, un riesgo biológico asociado a la potencial inhalación de moho de cartón estibado o mojado (en este caso

suelen presentarse como asma ocupacional), b) un riesgo químico, que se expresa en una forma de asma ocupacional por la inhalación de cartón contaminado con sustancias químicas y finalmente c) un riesgo ambiental, que también se expresa como asma por la reacción al polvillo de papel, si el paciente trabaja en ambientes confinados. El compromiso del parénquima ha sido descrito solamente en la forma de neumonitis por hipersensibilidad⁵ (NH). A pesar de este riesgo relativamente alto de desarrollar hipersensibilidad y expresarse como asma o NH en este caso, a mi entender, por los signos clínicos, la celeridad del deterioro funcional y sobre todo por las imágenes de compromiso intersticial que no son sugestivas de NH, no impresiona que este paciente presente fibrosis pulmonar secundaria a exposición laboral.

Dra. Silvia Quadrelli: habiendo descartado factores exógenos, asumimos entonces que se trata de una NII asociada a SSc. Lo que será determinante para definir el tratamiento es la función pulmonar. Dr. Salvado, ¿qué puede comentarnos sobre el estudio funcional?

Dr. Alejandro Salvado: el examen funcional realizado en el HB muestra un patrón restrictivo de grado moderadamente severo, confirmado por una TLC disminuida y un volumen residual relativamente preservado. El valor absoluto de la FVC muestra una caída respecto de los valores previos, indicando progresión de la enfermedad. Hay una disminución Moderada a Severa (límite 40%) de la capacidad de difusión que no corrige al volumen alveolar, señalando una alteración del intersticio pulmonar, que se traduce en desaturación mayor del 3% (medida por oximetría) evidenciada en el test de marcha de 6 minutos.

Dra. Silvia Quadrelli: coincido en que el paciente tiene una severa caída de la DLCO con una TLC no tan disminuida. En primer lugar, es interesante notar que este es un ejemplo más de las dificultades de analizar la caída de la DLCO en pacientes con caída del volumen alveolar: Este paciente tenía una DLCO de 42% y un Kco (DLCO/VA) de 74% y siempre surge la discusión de cuál refleja más adecuadamente el verdadero grado de deterioro (este tema fue meticulosamente explicado en una muy linda editorial de Sobrino y Roncoroni en uno de los primeros números de la Revista Argentina de Medicina Respiratoria)⁶. Desde el punto de vista clínico, en cuanto a pronóstico el tema

parece resuelto ya que la mayor parte de los estudios utilizan DLCO (y no DLCO/VA) como variable predictora de mortalidad y por tanto hay más evidencias para guiarse por este indicador. En este caso, en un paciente con SSc esta “caída desproporcionada” de la DLCO siempre debe alertar sobre la posibilidad de coexistencia de HTP. Entre los 815 pacientes de la base de datos de la Universidad de Pittsburg, 19% mostraban una DLCO disminuida con volúmenes pulmonares normales. Un subgrupo de estos pacientes (11%) demostró tener HTP, pero también es cierto que la mitad de los pacientes con DLCO disminuida aislada tuvieron mejoría espontánea en un seguimiento a 5 años⁷ y que la prevalencia de la DLCO disminuida aislada es tan variable como 19 a 74%. En nuestra serie solamente 18.4% presentaban un defecto funcional restrictivo pero 23.7% tenían descenso aislado de la DLCO. Este tema es de importancia crítica y uno de los que nos trae más dificultades diagnósticas, porque lamentablemente la sensibilidad del ecocardiograma para detectar HTP no es suficientemente alta y si uno tiene una DLCO persistentemente baja que no puede explicar por la TLC o las imágenes, debería medir en forma invasiva la presión de la arteria pulmonar. El grupo del Brompton Hospital⁸ demostró en un estudio de 137 pacientes con SSc (52 con y 85 sin compromiso pulmonar intersticial) que el valor predictivo positivo del ecocardiograma es elevado y que la exactitud del método es buena cuando la presión de la arteria pulmonar (AP) es mayor de 45mm de Hg pero lamentablemente no es suficientemente confiable para excluir hipertensión pulmonar cuando la sospecha es alta. Nosotros estamos convencidos de que hay que medir en forma invasiva la presión de la AP si no podemos justificar la DLCO baja por la TC o los volúmenes, ya que la implicancia pronóstica del tratamiento de la HTP es enorme. Sin embargo, hay que ser prudente respecto a la validez externa que puedan tener estos aportes de la literatura, porque las diferencias en la literatura acerca de la prevalencia de una DLCO disminuida pueden estar relacionadas con factores de variabilidad del método, con la definición de normalidad según la ecuación de referencia utilizada, con el sesgo de selección de la población estudiada o con verdaderas diferencias entre distintas poblaciones. Personalmente, creo que en este caso, aunque la DLCO es “desproporcionadamente baja”, la presencia inequívoca de

compromiso pulmonar en la TC con un ecocardiograma sin HTP es suficiente para descartar HTP. Pero creo que debemos controlar periódicamente la posible aparición de HTP ya que la enfermedad limitada es un grupo de riesgo para esta complicación. Es interesante que este paciente presente un VEF₁/CVF algo disminuido y no sea un fumador. ¿Es esta una expresión de la hiperreactividad bronquial asociada al cartón? ¿O puede ser evidencia de enfermedad de la vía aérea asociada a esclerodermia? En nuestro estudio de función pulmonar en la esclerodermia, el 19.6% de los pacientes tenían un FEV₁/FVC disminuido, sin diferencias entre fumadores y no fumadores. En ese estudio nosotros sugeríamos la hipótesis de que existiera compromiso primario de la vía aérea en la esclerodermia⁹. De hecho, las bronquiolectasias han sido descritas en pacientes con esclerodermia¹⁰ y el compromiso de la vía aérea en niños con Sjögren es mucho más común si está asociado a SSc que a polimiositis-dermatomiositis¹¹. Es interesante que este paciente tenga bronquiolectasias en la TC, aunque claro, pueden ser simplemente secundarias a distorsión de la vía aérea por el compromiso pulmonar intersticial. Aunque uno esperaría que tal magnitud de deterioro de la arquitectura pulmonar causara más deterioro que una TLC del 74%.

Respecto del diagnóstico histopatológico, aunque probablemente hubiéramos aceptado el diagnóstico de NINE (por ser una SSc) y no hubiéramos aconsejado una biopsia quirúrgica, el paciente trae una biopsia entre sus estudios. Dra. Alvarez, ¿qué puede decirnos de ese material?

Dra. Clarisa Alvarez: se trata de un caso sumamente interesante, si bien la muestra es pequeña y periférica de la zona más afectada, faltaría el muestreo de zonas de apariencia más conservada. Se observan dos fragmentos de parénquima pulmonar revestidos por pleura con fibrosis leve. Hay distorsión arquitectural por fibrosis con formación de microquistes tapizados por epitelio bronquiolar conteniendo abundante moco denso con macrófagos, neutrófilos y células gigantes multinucleadas tipo cuerpo extraño. Además hay acentuado infiltrado inflamatorio crónico en el intersticio y rodeando a bronquiólos con formación de folículos con centros germinativos prominentes. También se observa hiperplasia del músculo liso. Este patrón de lesión es “like” NIU y la presencia de inflamación severa es lo que nos alerta y nos hace pensar en una enfermedad del colágeno asociada

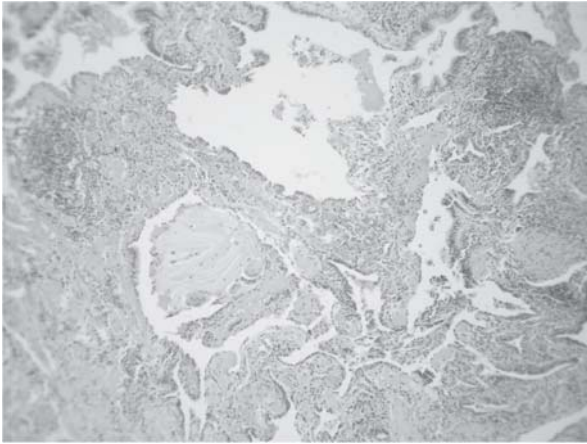


Figura 2. Anatomía patológica

y no en la típica NIU que carece de densa infiltración inflamatoria. Además tuvimos la oportunidad de mostrársela al Dr. Kevin Leslie (Professor of Pathology Mayo Clinic College of Medicine, Rochester, Minnesota, Consultant, Department of Laboratory Medicine and Pathology Mayo Clinic Scottsdale, Arizona) quien nos sugirió el término de patrón NIU inflamatoria, para alertar al médico clínico de una enfermedad subyacente. Siempre que el patólogo ve un patrón NIU con abundante inflamación asociada debe pensar en una enfermedad del colágeno asociada. Además, este paciente tiene compromiso esofágico por la enfermedad y probablemente tenga aspiraciones recurrentes; si bien no encuentro restos alimentarios, hay abundante mucoestasis con células gigantes tipo cuerpo extraño y cristales de colesterol en macrófagos. No se encuentran focos fibroblásticos, pero creo que es un problema de muestreo, al tomar exclusivamente la zona con microquistes. Hay arterias con hipertrofia de la media que habría que correlacionarla con mediciones de hipertensión pulmonar. En resumen, es una biopsia que tiene un patrón de lesión tipo NIU asociada a una enfermedad de tejido conectivo¹².

Dra. Silvia Quadrelli: Dra. Di Boscio, ¿qué opina en su experiencia sobre la evolución que hasta aquí ha tenido este paciente?

Dra. Valentina Di Boscio: este es un caso muy interesante dada la discordancia entre las características tomográficas compatibles con NINE, y por otro lado la biopsia quirúrgica que indica el diagnóstico patológico de NIU en el contexto de un paciente con esclerodermia. El primer comen-

tario es que este tipo de compromiso pulmonar intersticial (la NIU) es sumamente inusual como complicación de la esclerodermia, dado que el patrón de NINE ocurre en un 85-90% de estos casos según las series reportadas¹³. En segundo lugar, y en relación a la evolución de estos pacientes, en los casos de discordancia tomográfica-histopatológica de las NII el pronóstico está marcado por la presencia de NIU en la biopsia pulmonar, por lo que en un caso idiopático cabría esperar la evolución progresiva y terminal comentada anteriormente para las NIU. Ahora bien, en los casos de neumonías intersticiales que son complicaciones pulmonares de collagenopatías, la presencia del patrón histológico de NIU no se asocia con la misma supervivencia ni evolución que en los casos idiopáticos. Nuestra experiencia en el tratamiento de las complicaciones pulmonares asociadas a todo tipo de enfermedades del tejido conectivo y la literatura internacional misma indican que la respuesta al mismo y la supervivencia es mucho más favorable que en los casos idiopáticos, aún tratándose de patrones histológicos de NIU. Es decir, que la mejor evolución y pronóstico de los pacientes con collagenopatías y enfermedad pulmonar intersticial no se asocia solamente a la elevada prevalencia de NINE sino también al mejor curso de los casos con NIU. La supervivencia de la NIU asociada a collagenopatías se semeja a la de las NINE idiopáticas¹⁴. Esta evidencia estaría sugiriendo mayor optimismo a la hora de decidir la indicación del tratamiento de las complicaciones pulmonares asociadas a enfermedad del tejido conectivo. Por otro lado, los pocos estudios prospectivos randomizados controlados en esta población como los del Scleroderma Lung Study Research Group¹³, el estudio posterior de Hoyles¹⁵ y otras series de casos en distintas collagenopatías indican que el tratamiento de la complicación pulmonar es efectivo en la mejoría funcional y clínica de estos pacientes.

Este paciente recibió a nuestro entender un tratamiento insuficiente (ningún inmunosupresor asociado a esteroides), tanto si se considera el esquema descrito para las esclerodermia^{13, 15} como si se considera el esquema clásico para la FPI (azatioprina + esteroides + N-acetil cisteína). Sumado a esto, y lo que es muy relevante, el paciente muestra claros signos de deterioro funcional pese a los corticoides, alcanzando valores por debajo de los que constituyen un criterio de trata-

miento. Además es muy joven y sin comorbilidades importantes para contraindicar tratamiento con inmunosupresores. Todo esto nos hace sugerir fuertemente un esquema terapéutico más agresivo optando por una de dos opciones: inducción con ciclofosfamida (CF: 1 pulso mensual de 1gr EV, 6 en total) + mantenimiento posterior con azatioprina + bajas dosis de esteroides + N-acetilcisteína (NAC) que corresponde a lo descrito para la NINE asociada a esclerodermia^{13, 15}; o bien directamente el esquema clásico de la FPI (azatioprina + bajas dosis de esteroides + NAC), dado que este paciente tiene una NIU.

Nosotros nos inclinamos por la primera opción más agresiva dada las características del paciente.

Dra. Silvia Quadrelli: coincido con el planteo de la Dra. Di Boscio. En primer lugar, este paciente tiene claramente criterios de tratamiento. Los pacientes con DLCO menor de 40% tienen peor pronóstico (supervivencia a 5 años: 9% versus 75%) y hay acuerdo general (aunque sea sólo consenso de expertos) en que todo paciente con DLCO igual o menor al 50% debe recibir tratamiento. Los intentos de agregar desde el inicio inmunosupresores tienen más que ver con la necesidad de proteger el riñón en la esclerodermia (impidiendo por tanto el uso de altas dosis de esteroides) que con el conocimiento de una fisiopatología particular de las NINE asociadas a la esclerodermia. Desde el trabajo del New England del Scleroderma Lung Study Research Group¹⁶ sabemos con evidencia suficiente que un año de ciclofosfamida oral en pacientes con enfermedad pulmonar sintomática tiene un efecto significativo (aunque hay que admitir que modesto) sobre la función pulmonar, la disnea, el engrosamiento cutáneo y la calidad de vida, y que los efectos sobre la función pulmonar se mantienen al menos por 24 meses. Es cierto que siempre señalamos que hay que ser prudentes respecto al entusiasmo despertado por este estudio ya que casi 33% de los pacientes no completaron el estudio (por efectos adversos) y que la diferencia en la FVC de los pacientes tratados, si bien estadísticamente significativa, fue muy marginal (2.53%) y que lo que todos queríamos que cambiara (la DLCO) no fue distinta en el grupo control que en los pacientes tratados. También hay que estar alerta sobre el hecho que si bien hoy decimos que “no hubo mayores complicaciones” sabemos que el follow-up de ese estudio fue insuficiente para evaluar

supervivencia o complicaciones neoplásicas ya que en otras enfermedades del tejido conectivo (como la AR) en que sí ha sido estudiado, los cánceres cutáneos y vesicales se duplican y los efectos adversos en este sentido no se advierten sino hasta después de 5-7 años.

Sin embargo, ante una enfermedad que puede evolucionar en forma tan desfavorable y que en este paciente ha demostrado ser progresiva pese a corticoides, creo que no hay dudas sobre la conveniencia de ofrecerle el uso de ciclofosfamida. Afortunadamente desde el trabajo de Hoyles¹⁵ sabemos que la eficacia de la ciclofosfamida intravenosa en pulsos es similar al de la ciclofosfamida oral.

Dra. Lencina, ¿Ud. cree que hace una diferencia suficientemente significativa usar ciclofosfamida en pulsos como para compensar las dificultades logísticas de su empleo?

Dra. Verónica Lencina: existe evidencia que indica menor morbilidad y toxicidad a través de esta vía comparada con la oral, en especial referida a la toxicidad vesical¹⁷. Además, esta vía minimiza la variabilidad en la absorción de la droga que se presenta cuando es administrada por vía oral. La ciclofosfamida endovenosa constituye una opción terapéutica de primera línea para muchas otras complicaciones de las enfermedades del tejido colectivo, por lo que nuestro centro cuenta con experiencia en esta indicación. La experiencia es lo que marca la diferencia en las cuestiones logísticas, ya que una vez sistematizada esta prescripción no encontramos mayores dificultades. Es muy importante también notar que de esta manera nos aseguramos la adherencia al tratamiento inmunosupresor que a veces perdemos en los casos de tratamientos largos y que no están tan directamente supervisados.

Dra. Silvia Quadrelli: Dra. Di Boscio, en realidad no tenemos evidencia de la efectividad de la NAC en la SSc (o en la NINE en general). ¿Ud. cree que de todas maneras se justifica su uso?

Dra. Valentina Di Boscio: es cierto... como se mencionó anteriormente son pocos los trabajos randomizados controlados que evalúen la eficacia de opciones terapéuticas para las neumonías intersticiales asociadas a enfermedades del tejido colectivo, y éstos no son con NAC.

De todos modos, el estudio IFIGENIA¹⁸ marcó un hito en el tratamiento de la FPI, dado que demostró que la adición de NAC reduce significativamente la progresión de la enfermedad (caída de

la FVC y DICO) comparado con meprednisona y azatioprina solas. La ventajosa relación costo/beneficio basada en el mínimo perfil de eventos adversos hacen de la NAC una terapia atractiva para la FPI en adición al esquema clásico. Desde entonces, por extrapolación a los pacientes con colagenopatías, diversos referentes internacionales recomiendan el uso de NAC en dosis semejantes a las del estudio IFIGENIA (1.800 mg/día) en los pacientes con complicaciones pulmonares. A nuestro entender, en una enfermedad de mal pronóstico como ésta, no impresiona lógico ignorar un tratamiento no tóxico que ha demostrado un efecto en reducir substancialmente el deterioro de la función pulmonar en enfermedades similares. Pero es verdad que no es una opción basada en la evidencia sino extrapolada de una situación similar (pero sabemos que no igual) como es la fibrosis pulmonar idiopática.

Dra. Silvia Quadrelli: en resumen estamos de acuerdo en que se trata de una SSc con compromiso intersticial y le ofreceremos tratamiento con prednisona 10mg/d asociado a ciclofosfamida en pulsos mensuales y NAC 180 mg/. Dra. Tabaj, ¿alguna propuesta de seguimiento para sus médicos de cabecera?

Dra. Gabriela Tabaj: creo que sería razonable que el paciente continúe con controles de DLCO cada tres meses para verificar su evolución. No se justificaría repetir las imágenes con tanta frecuencia, aunque teniendo en cuenta la presencia de vidrio esmerilado en la tomografía basal, sería interesante ver si revierte en unos cuatro a seis meses. Algunos estudios indican que el patrón en vidrio esmerilado se asocia con buena respuesta al tratamiento^{19,20}. El clásico estudio de Wells concluyó que el valor pronóstico de la presencia de vidrio esmerilado en la TC dependía fundamentalmente del contexto en el cuál se observara el mismo²¹. Cuando el vidrio esmerilado es el patrón predominante en la TC inicial, casi siempre retrocede con el tratamiento y esta mejoría tomográfica se relaciona además con un ascenso en los valores de FVC y DLCO. Sin embargo, cuando el vidrio esmerilado coexiste con anormalidades reticulares igualmente extensas, en menos de la mitad de los pacientes se observó retroceso de las lesiones con el tratamiento. Histológicamente, tanto en la FPI como en la NIU asociada a la esclerosis sistémica, coexisten la fibrosis y el aumento de la celularidad²², y la respuesta al tratamiento se relaciona

con las proporciones relativas de estas alteraciones. Si la TC juega un rol cada vez más importante en identificar y monitorear la actividad de la enfermedad, es imprescindible que la misma sea capaz de demostrar cuál de estos dos procesos patológicos es el que predomina. Por esta razón, se debe evaluar la TC dando un grado de extensión del vidrio esmerilado y de las anormalidades reticulares al inicio, pero para el seguimiento en términos de costos y dificultades de realización, la DLCO es un método más sencillo y sensible. Además de los estudios de función pulmonar y las imágenes, sería recomendable un ecocardiograma con doppler cada seis meses para evaluar la presión de la arteria pulmonar, ya que este paciente presenta anticuerpo anticentrómero positivo.

Dra. Luciana Molinari: estamos de acuerdo. Por otro lado, cabe destacar que hay amplia evidencia en la literatura^{23, 24} que indica que la progresión de la enfermedad pulmonar intersticial en los pacientes con SSc evoluciona rápidamente durante los primeros cinco años de expresada la enfermedad, por lo que el seguimiento periódico de la función pulmonar estaría indicado más estrictamente durante este periodo. Sería interesante además el seguimiento de los anticuerpos ya que si el paciente positivizara en algún momento el AntiScl-70, estaría indicado un seguimiento más riguroso de la afectación pulmonar que en el caso de permanecer con solo el anticentrómero positivo²⁵. Para monitorizar los efectos adversos de la ciclofosfamida se deben realizar hemogramas cada quince días durante el primer mes y luego mensuales para evaluar la depleción medular inducida por esta droga, así como sedimento urinario trimestral evaluando el posible desarrollo de cistitis hemorrágica. Y es esencial enfatizar a los médicos tratantes que es necesario que no lo siga solamente un neumólogo sino un grupo que incluya un inmunólogo o reumatólogo experimentado.

Dra. Silvia Quadrelli: sugeriremos por lo tanto estas recomendaciones de tratamiento y seguimiento a sus médicos de cabecera. Tratándose de una enfermedad seria con posibilidades de empeoramiento temprano será importante discutir cuidadosamente con el paciente (y en función de cuáles veamos que son sus necesidades de información) acerca de sus expectativas futuras. Es esencial además que nos aseguremos que el paciente tenga realmente acceso a la medicación que hemos sugerido y a los estudios necesarios para el

seguimiento. Es esencial que aseguremos a sus médicos tratantes que si hay dificultades en este sentido nos lo hagan saber de inmediato para que nosotros le proveamos los estudios necesarios y entre todos agotemos todos los recursos para que este paciente disponga del tratamiento necesario.

Bibliografía

1. Simeon CP, Armadans L, Fonollosa V, et al. Mortality and prognostic factors in Spanish patients with systemic sclerosis. *Rheumatology* 2003; 42: 71-5.
2. Ostojic P, Damjanov N. Different clinical features in patients with limited and diffuse cutaneous systemic sclerosis. *Clin Rheumatol* 2006; 25: 453-7.
3. Morelli S, Barbieri C, Sgreccia A, et al. Relationship between cutaneous and pulmonary involvement in systemic sclerosis. *J Rheumatol* 1997; 24: 81-5.
4. Quadrelli S, Ciallella L, Catalán Pellet AC, et al. Características asociadas a compromiso pulmonar en esclerosis sistémica. *Medicina* 2007; 67: 429-35.
5. Woodard ED, Friedlander B, Leshner RJ, Font W, Kinsey R, Hearne FT. Outbreak of hypersensitivity pneumonitis in an industrial setting. *JAMA* 1988; 259: 1965-9.
6. Sobrino E, Roncoroni AJ, Quadrelli S. Re-evaluación de la interpretación de la capacidad de difusión pulmonar. *Rev Arg Med Resp* 2003; 1: 31-8.
7. Steen VD, Graham G, Conte C, Owens G, Medsger TA Jr. Isolated diffusing capacity reduction in systemic sclerosis. *Arthritis Rheum* 1992; 35: 765-70.
8. Mukerjee D, St George D, Knight C, et al. Echocardiography and pulmonary function as screening tests for pulmonary arterial hypertension in systemic sclerosis. *Rheumatology (Oxford)* 2004; 43: 461-6.
9. Quadrelli SA, Molinari L, Ciallella LM, Bosio M, Salvado A. Patterns of pulmonary function in smoking and nonsmoking patients with progressive systemic sclerosis. *Rheumatol Int.* 2009 Jan 8.
10. Johkoh T, Muller NL, Ichikado K, et al. Respiratory change in size of honeycombing: inspiratory and expiratory spiral volumetric CT analysis of 97 cases. *J Comput Assist Tomogr* 1999; 23: 174-80.
11. Garty BZ, Athreya BH, Wilmott R, Scarpa N, Doughty R, Douglas SD. Pulmonary functions in children with progressive systemic sclerosis. *Pediatrics* 1991; 88: 1161-7.
12. Leslie KO, Trahan Sylvain, Gruden J, Pulmonary Pathology of the Rheumatic Diseases. *Semin Resp Crit Care Med* 2007; 28: 369-78.
13. Flaherty KR, Colby T, Travis W, et al. Fibroblastic Foci in Usual Interstitial Pneumonia: Idiopathic versus Collagen Vascular Disease. *Am J Respir Crit Care Med* 2003; 167: 1414-5.
14. Joo Hun Park, Dong Soon Kim, I-Nae Park, et al. Prognosis of Fibrotic Interstitial Pneumonia: Idiopathic versus Collagen Vascular Disease-related Subtypes. *Am J Respir Crit Care Med* 2007; 175: 705-11.
15. Hoyles RK, Ellis RW, Wellsbury J, Lees B, et al. A multicenter, prospective, randomized, double-blind, placebo-controlled trial of corticosteroids and intravenous cyclophosphamide followed by oral azathioprine for the treatment of pulmonary fibrosis in scleroderma. *Arthritis Rheum* 2006; 54: 3962-70.
16. Tashkin DP, Elashoff R, Clements PJ, et al. Cyclophosphamide versus placebo in scleroderma lung disease. *N Engl J Med* 2006; 354: 2655-66.
17. Airo P, Daniela E, Parrinello G. Intravenous cyclophosphamide therapy for systemic sclerosis. A single-center experience and review of the literature with pooled analysis of lung function test results. *Clin exp Rheumatol* 2004; 22: 573-8.
18. Demedts M, Behr J, Buhl R, et al. High-dose acetylcysteine in idiopathic pulmonary fibrosis. *N Engl J Med* 2005; 353: 2229-42.
19. Lee JS, Im JG, Ahn JM, Kim YM, Han MC. Fibrosing Alveolitis: Prognosis Implication of ground glass attenuation at high resolution CT. *Radiology* 1992; 184: 451-4.
20. Terriff BA, Kwan SY, Chang-Yeung MM, Muller NL. Fibrosing alveolitis: chest radiograph and CT as predictors of clinical and functional impairment at follow-up in 26 patients. *Radiology* 1992; 184: 445-9.
21. Wells A, Rubens M, du Bois R, Hansell D. Serial CT in Fibrosing Alveolitis: Prognosis Significance of the Initial Pattern. *AJR* 1993; 161: 1159-65.
22. Harrison NK, Glanville AR, Corrin B, et al. Structural features of interstitial lung disease in systemic sclerosis. *Am Rev Respir Dis* 1991; 144: 706-13.
23. Greenwald R, Tashkin DP, Gong H, et al. Longitudinal changes in lung function and respiratory symptoms in progressive systemic sclerosis. *Am J Med* 1987; 83: 83-92.
24. Steen VD, Conte C, Owens GR, et al. Severe restrictive disease in systemic sclerosis. *Arthritis Rheum* 1994; 37: 1283-9.
25. Latsi PI, Wells AU. Evaluation and management of alveolitis and interstitial lung disease in scleroderma. *Rheumatology* 2003; 15: 748-55.