

# Enfermedad pulmonar intersticial en colangitis biliar primaria

## *Interstitial Lung Disease in Primary Biliary Cholangitis*

Sousa Matías, Diego Alejandro<sup>1</sup>; González, Alejandra<sup>1</sup>; Idoyaga, Pablo

Recibido: 19/07/2023

Aceptado: 16/08/2023

### Correspondencia

Diego Sousa. E-mail: diego-sousa88@hotmail.com

### RESUMEN

Durante el transcurso de la colangitis biliar primaria se puede desarrollar compromiso intersticial pulmonar: neumonía organizada, fibrosis intersticial, neumonía intersticial linfóide, neumonía intersticial no específica. A pesar de que el diagnóstico de colangitis biliar primaria usualmente precede a las manifestaciones pulmonares, puede ocurrir lo inverso. La frecuencia de enfermedad intersticial en pacientes con colangitis biliar primaria no es conocida con exactitud. Puede estar o no asociada a otras enfermedades del tejido conectivo; por lo tanto, es necesario realizar una búsqueda sistemática de estas y de las manifestaciones pulmonares de dicha entidad. Presentamos el caso de una paciente con diagnóstico previo de colangitis biliar primaria, la cual desarrolla durante el curso de su enfermedad, afectación pulmonar intersticial.

**Palabras clave:** Colangitis biliar primaria; Enfermedad pulmonar intersticial; Crazy paving

### ABSTRACT

During the course of PBC, interstitial lung involvement may develop: organizing pneumonia, interstitial fibrosis, lymphoid interstitial pneumonia, or non-specific interstitial pneumonia. Although the diagnosis of PBC usually precedes pulmonary manifestations, the opposite can occur. The frequency of interstitial disease in patients with PBC is not exactly known. It may or may not be associated with other connective tissue diseases; therefore, it is necessary to carry out a systematic search of these diseases and the pulmonary manifestations of this entity. We present the case of a patient with a previous diagnosis of PBC, who developed interstitial lung involvement during the course of the disease.

**Key words:** Primary biliary cholangitis; Interstitial lung disease; Crazy paving

## INTRODUCCIÓN

La colangitis biliar primaria (CBP) es una enfermedad autoinmune, crónica y progresiva, de etiología desconocida. Afecta predominantemente a mujeres de mediana edad y se caracteriza por una colestasis causada por inflamación difusa, destrucción y

fibrosis de los conductos biliares intrahepáticos, que da lugar, en última instancia, a cirrosis, hipertensión portal e insuficiencia hepática.<sup>1</sup>

El diagnóstico de CBP debe tener al menos dos de los siguientes tres criterios: colestasis crónica con elevación sérica de fosfatasa alcalina o gamma glutamil transpeptidasa; La presencia de anticuer-

pos antimitocondriales (AMA), y características histopatológicas hepáticas indicativas de CBP.<sup>2</sup>

Las enfermedades autoinmunes pueden observarse en hasta un 84% de los pacientes, con un 41% que tiene más de una entidad autoinmune asociada concomitante.<sup>3, 4</sup>

La CBP puede involucrar la afectación de otros órganos, entre ellos el sistema respiratorio.

Es escasa la bibliografía acerca de las manifestaciones pulmonares que pueden producirse en pacientes con CBP, y muchas veces resulta difícil discriminar el compromiso pulmonar solo por CBP de aquella asociada a otra enfermedad del tejido conectivo. Es por esta razón, que la frecuencia de enfermedad pulmonar intersticial (EPI) no es conocida exactamente.

Durante el curso de la CBP se pueden desarrollar varios tipos de compromiso intersticial: neumonía organizada, fibrosis intersticial, neumonía intersticial linfoide, neumonía intersticial no específica, enfermedad granulomatosa, son entidades descritas en diferentes trabajos. Menos frecuentemente puede observarse hemorragia alveolar, obstrucción de vía aérea, hipertensión pulmonar y derrame pleural.<sup>3</sup> A pesar de que el diagnóstico de CBP usualmente precede a las manifestaciones pulmonares, puede ocurrir lo inverso.<sup>5</sup>

Presentamos el caso de una paciente con diagnóstico previo de CBP, la cual desarrolla durante el curso de su enfermedad, afectación pulmonar intersticial.

## CASO CLÍNICO

Paciente femenina de 50 años, con antecedentes de tabaquismo, CBP diagnosticada en 2017 con hipertensión portal y tomografía computarizada con incipientes signos de intersticiopatía bibasal; consulta por cuadro de tres días de evolución caracterizado por distensión abdominal y disnea.

Al ingreso, la paciente se presentó con hipoxemia, semiología de ascitis y rales crepitantes bibasales. En el laboratorio de ingreso, se evidenció trombocitopenia, leucocitosis, proteína C reactiva elevada y NT PRO-BNP normal. La radiografía de tórax presentaba infiltrado alveolar bilateral. El líquido ascítico demostró una celularidad a predominio mononuclear.

Se inició antibioticoterapia y tratamiento con diuréticos con evolución tórpida del cuadro. Posteriormente, se realiza una TC de tórax, que evidencia infiltrado intersticial con patrón en crazy paving bilateral (Figura 1). El hisopado nasofaríngeo para SARS-COV-2, micoplasma, clamidia e influenza fueron negativos. El perfil inmunológico presentó un FAN + con un título de 1/320, anticentrómero +, anticuerpo antimitocondrial + y factor reumatoideo elevado.

Se decide iniciar corticoterapia sistémica, que evolucionó con franca mejoría de la oximetría. Finalmente, a las 48 h de la manifiesta mejoría clínica, la paciente intercorre con hemorragia digestiva alta y paro cardiorrespiratorio. Sin respuesta a las maniobras de reanimación, falleció.

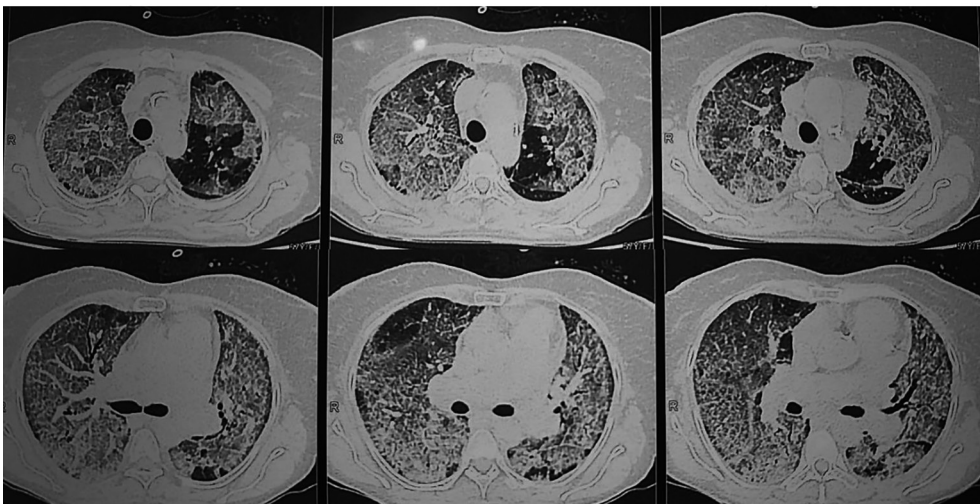


Figura 1. TC de tórax con infiltrado intersticial con patrón de crazy-paving.

## DISCUSIÓN

La CBP es una enfermedad hepática autoinmune caracterizada por la destrucción progresiva de los conductos biliares intrahepáticos, que conduce a colestasis y fibrosis, y que pueden derivar a cirrosis e insuficiencia hepática.<sup>3</sup>

Es una patología que predomina en mujeres entre la cuarta y sexta década de vida. Los anticuerpos antimitocondriales tienen una alta especificidad y están presentes en un 90%-95% de los pacientes.<sup>6</sup>

Las manifestaciones extrahepáticas se presentan en más del 70% de los casos, fundamentalmente debido a la asociación a otras enfermedades autoinmunes, como síndrome de Sjögren (esta es la entidad más frecuentemente asociada), hipotiroidismo o hipertiroidismo, esclerosis sistémica, artritis reumatoide y lupus.<sup>7</sup>

Min Shen y cols., en un estudio prospectivo que incluyó a 178 pacientes con CBP de un hospital de Pekín entre 2001 y 2007, observaron que un 84,4% presentaba asociación con otras enfermedades del tejido conectivo.<sup>8</sup>

No existen muchos datos en la bibliografía acerca de la prevalencia de la enfermedad pulmonar intersticial en pacientes con CBP, pero se estima que afecta a un 15% de los casos.<sup>9</sup>

En 1970, Mason y cols. publican el primer reporte de enfermedad pulmonar intersticial en el curso de una CBP.<sup>10</sup>

Chen y cols., en un estudio retrospectivo que incluyó a 136 pacientes con una media de seguimiento de 8,76 años durante 1999 y 2014, encontraron que el 11% de los casos tenían EPI.<sup>6</sup>

En el trabajo de Wang y cols., en una cohorte de 332 pacientes en China, un 46,6% tenía una o más enfermedades autoinmunes asociadas. La más frecuente fue el síndrome de Sjögren (121 casos, 36,2%). Hubo nueve casos de esclerosis sistémica (2,8%); doce, de lupus eritematoso sistémico (3,7%); nueve, de artritis reumatoide (2,8%); y 10, de polimiositis (3,1%). En comparación con los pacientes con CBP sola, los pacientes con Sjögren o esclerosis sistémica asociada, tenían mayor frecuencia de EPI.<sup>11</sup>

En el trabajo de Min Shen y cols., en donde se excluyeron a los pacientes con condiciones que pudieran confundir el diagnóstico de EPI, encontraron que el 15% presentaba enfermedad intersticial. Si bien en la mayoría de los casos exis-

tía una asociación con otra enfermedad del tejido conectivo (principalmente síndrome de Sjögren), un 42,8% de los pacientes no presentaba ninguna asociación con otra entidad. Los factores de riesgo mayormente asociados a desarrollar EPI fueron tener una enfermedad autoinmune asociada y fenómeno de Raynaud.<sup>8</sup>

Los patrones tomográficos más comúnmente observados en EPI asociada durante el curso de una CBP incluyen opacidades reticulares (39%), opacidades parcheadas (25%), opacidades nodulares (25%), infiltrados en "vidrio esmerilado" (18%), engrosamiento de los septos interlobulillares (18%) y panal de abejas (11%).<sup>9</sup>

Se creía que la variante histológica de fibrosis en asociación con la CBP era similar a la neumonía intersticial usual.<sup>12-14</sup> Varios reportes describen que la fibrosis intersticial, la neumonía intersticial linfocítica (NIL) y la neumonía organizada son los patrones más frecuentes en CBP. La NIL puede estar asociada a CBP y síndrome de Sjögren. En el estudio de Sheng y cols., se les realizó biopsia pulmonar a cinco pacientes con EPI, que reveló infiltrados intersticiales con predominio de linfocitos, sugestivo de NIL, en tres pacientes. Las otras dos biopsias fueron compatibles con fibrosis intersticial, hiperplasia vascular y paredes vasculares engrosadas.<sup>8</sup> La neumonía organizada puede ser una manifestación de la CBP, especialmente en pacientes con una conectivopatía asociada.<sup>15</sup> Davison y Epstein reportaron el caso de una neumonía organizada recidivante en un paciente con CBP, síndrome de CREST y pancreatitis crónica.<sup>16</sup> Sin embargo, también puede presentarse en casos aislados de CBP. Almonte Batista y cols. reportaron el caso de una paciente con CBP y neumonía organizada, sin evidencia de conectivopatía subyacente asociada.<sup>17</sup>

Dentro de los diagnósticos diferenciales de patrón en crazy paving debe considerarse al edema pulmonar cardiogénico o no cardiogénico, neumonías (virales, bacterianas o micóticas -PCP), la hemorragia alveolar, el síndrome de distrés respiratorio del adulto (SDRA), las vasculitis y la proteinosis alveolar, entre otras. Para la correcta caracterización y distinción resulta importante separar aquellas causas agudas de las subagudas o crónicas. De igual forma, puede separarse la etiología según sea su origen infeccioso (neumonías), oncológico, idiopático (neumonía organizada, proteinosis, sarcoidosis, NSIP), inhalatoria (neumonitis por hipersensibilidad, neumonía lipoidea),

sanguíneo (síndrome de distrés respiratorio del adulto, síndromes de hemorragia alveolar).<sup>18, 19</sup>

Los datos acerca del tratamiento de la EPI en el curso de una CBP son muy limitados. La respuesta a agentes como corticoides y otros inmunosupresores puede ser favorable. Sin embargo, la tasa de recurrencia es elevada y, desafortunadamente, la corticoterapia no frena la enfermedad hepática.<sup>9</sup>

## CONCLUSIÓN

La frecuencia de enfermedad intersticial en pacientes con CBP no es conocida con exactitud. Puede estar o no asociada a otras enfermedades del tejido conectivo; por lo tanto, es necesario realizar una búsqueda sistemática de estas y de las manifestaciones pulmonares de dicha entidad.

En nuestra paciente, no se encontraron datos clínicos ni analíticos de enfermedad del tejido conectivo asociada ni de otros diagnósticos diferenciales con dicho patrón tomográfico; por lo que, en principio, la EPI que manifiesta como patrón el crazy-paving corresponde a una expresión pulmonar propia de la CBP.

### Conflicto de intereses

Los autores declaran no presentar conflictos de interés.

## BIBLIOGRAFÍA

1. Franco I, Dubini A, Piciocchi S, Casoni G, Poletti V. Interstitial lung disease preceding primary biliary cirrhosis in a male patient. *Rev Port Pneumol*. 2015;21:214-7. <https://doi.org/10.1016/j.rppnen.2015.02.008>
2. European Association for the Study of the Liver. EASL Clinical Practice Guidelines: management of cholestatic liver diseases. *J Hepatol*. 2009;51:237-67. <https://doi.org/10.1016/j.jhep.2009.04.009>.
3. Koksál D, Koksál AS, Gurakar A. Pulmonary Manifestations among Patients with Primary Biliary Cirrhosis. *J Clin Transl Hepatol*. 2016;4:258-62. <https://doi.org/10.14218/JCTH.2016.00024>.
4. Culp KS, Fleming CR, Duffy J, Baldus WP, Dickson ER. Autoimmune associations in primary biliary cirrhosis. *Mayo Clin Proc*. 1982;57:365-70.
5. Martusewicz-Boros MM, Boros PW, Wiatr E. Respiratory system involvement in chronic liver diseases. *Pol Arch Med Wewn*. 2013;123:635-42. <https://doi.org/10.20452/pamw.1980>.
6. Chen CT, Tseng YC, Yang CW, et al. Increased Risks of Spontaneous Bacterial Peritonitis and Interstitial Lung Disease in Primary Biliary Cirrhosis Patients With Concomitant Sjögren Syndrome. *Medicine (Baltimore)*. 2016;95:e2537. <https://doi.org/10.1097/MD.0000000000002537>.
7. Chalifoux SL, Konyn PG, Choi G, Saab S. Extrahepatic Manifestations of Primary Biliary Cholangitis. *Gut Liver*. 2017;11:771-80. <https://doi.org/10.5009/gnl16365>.
8. Shen M, Zhang F, Zhang X. Primary biliary cirrhosis complicated with interstitial lung disease: a prospective study in 178 patients. *J Clin Gastroenterol*. 2009;43:676-9. <https://doi.org/10.1097/MCG.0b013e31818aa11e>.
9. Bartosiewicz M, Siemion-Szcześniak I, Jędrych M, et al. Zmiany śródmiąższowe w płucach u chorych na pierwotną żółciową marskość wątroby [Interstitial lung disease in patients with primary biliary cirrhosis]. *Pneumonol Alergol Pol*. 2012;80:471-81. Polish. <https://doi.org/10.5603/ARM.27559>
10. Mason AM, McIlmurray MB, Golding PL, Hughes DT. Fibrosing alveolitis associated with renal tubular acidosis. *Br Med J*. 1970;4:596-9. <https://doi.org/10.1136/bmj.4.5735.596>.
11. Wang L, Zhang FC, Chen H, et al. Connective tissue diseases in primary biliary cirrhosis: a population-based cohort study. *World J Gastroenterol*. 2013;19:5131-7. <https://doi.org/10.3748/wjg.v19.i31.5131>.
12. Wallace JG Jr, Tong MJ, Ueki BH, Quismorio FP. Pulmonary involvement in primary biliary cirrhosis. *J Clin Gastroenterol*. 1987;9:431-5. <https://doi.org/10.1097/00004836-198708000-00015>.
13. Allan PF, Powers CR, Morris MJ. Pulmonary manifestations of primary autoimmune hepatobiliary disease. *Clin Pulm Med* 2005;12:232-45. <https://doi.org/10.1097/01.cpm.0000171500.70809.d1>.
14. Osaka M, Aramaki T, Okumura H, Kawanami O. Primary biliary cirrhosis with fibrosing alveolitis. *Gastroenterol Jpn*. 1988;23:457-60. <https://doi.org/10.1007/BF02779216>.
15. Harada M, Hashimoto O, Kumemura H, et al. Bronchiolitis obliterans organizing pneumonia in a patient with primary biliary cirrhosis and rheumatoid arthritis treated with prednisolone. *Hepatol Res*. 2002;23:301. [https://doi.org/10.1016/s1386-6346\(02\)00006-2](https://doi.org/10.1016/s1386-6346(02)00006-2).
16. Davison AG, Epstein O. Relapsing organising pneumonitis in a man with primary biliary cirrhosis, CREST syndrome, and chronic pancreatitis. *Thorax*. 1983;38:316-7. <https://doi.org/10.1136/thx.38.4.316>.
17. Almonte Batista WM, Sánchez Simón-Talero R, Almonte García CE, Núñez Ares A, Agustín Martínez FJ, García Guerra JA. Cirrosis biliar primaria con neumonía organizada secundaria. *Rev SOCAMPAR*. 2017;2:67-9.
18. De Wever W, Meersschaert J, Coolen J, Verbeke E, Verschakelen JA. The crazy-paving pattern: a radiological-pathological correlation. *Insights Imaging [Internet]*. 2011;2:117-32. <https://doi.org/10.1007/s13244-010-0060-5>
19. Rossi SE, Erasmus JJ, Volpacchio M, Franquet T, Castiglioni T, McAdams HP. "Crazy-Paving" Pattern at Thin-Section CT of the Lungs: Radiologic-Pathologic Overview. *RadioGraphics [Internet]*. 2003;23:1509-19. <https://doi.org/10.1148/rg.236035101>